

Síndrome de Ramsay-Hunt com Polineuropatia Craniana e Disfagia Grave: Uma Entidade Rara e Multidisciplinar

Ramsay-Hunt Syndrome with Cranial Polyneuropathy and Severe Dysphagia: A Rare and Multidisciplinary Entity

Gustavo Pedrosa Rocha¹; Mafalda Trindade Soares¹; Sofia Delgado²; Marlene Saraiva²; Catarina Matos³; Filipe Freire¹

Autor Correspondente/Corresponding Author:

Gustavo Pedrosa Rocha [g.pedrosarocha@gmail.com]

<https://orcid.org/0000-0002-5369-1445>

RESUMO

A síndrome de Ramsay-Hunt (SRH) caracteriza-se como uma infeção do gânglio geniculado do nervo facial pelo vírus *varicella zoster* (VVZ) e apresenta-se pela tríada de otalgia, erupção vesicular da concha auricular e paralisia facial periférica ipsilateral. O envolvimento de outros pares cranianos é raro, mas pode trazer dificuldade e atraso diagnóstico e um mau prognóstico.

Apresentamos o caso de um doente com SRH e extensão a polineuropatia afetando o V, VII, VIII, IX e X pares cranianos e consequente sintomatologia que motivou internamento hospitalar prolongado e uma abordagem multidisciplinar de diferentes especialidades médicas. Apesar do mau prognóstico, apresentou uma significativa recuperação clínica e radiológica.

A prevenção e a atenuação do VVZ e das suas complicações são cada vez mais possíveis e o aumento do conhecimento sobre a doença para a população e para os clínicos poderá ter impacto significativo.

PALAVRAS-CHAVE: Doenças dos Nervos Cranianos; Herpes Zoster Oticus; Nervos Cranianos; Paralisia Facial

ABSTRACT

Ramsay-Hunt syndrome is defined by varicella-zoster virus (VZV) reactivation in the geniculate ganglion of the facial nerve and its presentation involves otalgia, vesicular lesions of the outer ear and ipsilateral facial paralysis. Cranial polyneuropathy extension is rare, can sometimes take a challenging and delayed diagnosis and poor prognosis.

1. Serviço de Otorrinolaringologia e Cirurgia de Cabeça e Pescoço, Hospital Prof. Doutor Fernando da Fonseca, Amadora, Portugal. 2. Serviço de Neurologia, Hospital Prof. Doutor Fernando da Fonseca, Amadora, Portugal. 3. Serviço de Medicina Física e Reabilitação, Hospital Prof. Doutor Fernando da Fonseca, Amadora, Portugal

Recebido/Received: 2024-08-09. Aceite/Accepted: 2024-09-10. Publicado online/Published online: 2024-09-27

© Author(s) (or their employer(s)) and Gazeta Médica 2024. Re-use permitted under CC BY-NC 4.0. No commercial re-use.

© Autor (es) (ou seu (s) empregador (es)) e Gazeta Médica 2024. Reutilização permitida de acordo com CC BY-NC 4.0. Nenhuma reutilização comercial.

We illustrate a case of varicella zoster virus cranial polyneuropathy affecting V, VII, VIII, IX and X cranial nerves and consequent symptomatology that led to prolonged hospitalization with multidisciplinary approach. Despite the poor prognosis, the patient had a significant clinical and imagiological improvement.

Prevention and attenuation of VZV and its complications are becoming increasingly possible and the increase in knowledge about this disease for the population and physicians can have a significant impact.

KEYWORDS: Cranial Nerve Diseases; Cranial Nerves; Facial Paralysis; Herpes Zoster Oticus

INTRODUÇÃO

O vírus varicela-zoster (VVZ) é um dos nove herpes vírus capazes de infectar humanos e após a infecção primária estabelece um estado de latência. O gânglio geniculado do nervo facial, o gânglio de Gasser do nervo trigêmeo e o gânglio da raiz dorsal dos nervos somato-sensitivos são locais comuns onde o vírus pode permanecer. A reativação do vírus pode ocorrer na idade adulta devido a uma queda na imunidade celular produzindo uma variedade de apresentações clínicas.¹ Mais de 95% dos indivíduos imunocompetentes com mais de 50 anos são seropositivos para o VVZ e estão, por isso, em risco de desenvolver *herpes zoster oticus* (HZO). A imunidade celular específica para o VVZ diminui com a idade concomitantemente com o aumento da incidência do HZO e das suas complicações.² O HZO ou síndrome de Ramsay-Hunt (SRH) foi descrito a primeira vez em 1907 por James Ramsay-Hunt como sendo uma infecção do gânglio geniculado do nervo facial pelo VVZ. Esta síndrome seria caracterizada pela tríada de otalgia, erupção vesicular da concha auricular e paralisia facial periférica ipsilateral.³ Quando a poli-neuropatia é extensa, comumente envolve a faringe e a laringe, seguido de infecção do nervo recorrente laríngeo, que é particularmente vulnerável devido ao seu longo trajeto.⁴ Os sintomas principais da sua afeção podem apresentarem-se discretamente como sintomas “silenciosos”: odinofagia e disфонia ligeira, especialmente quando não estão presentes alterações na mucosa faringo-laríngea.⁵ O agravamento do quadro pode levar a uma subsequente paralisia ipsilateral dos músculos intrínsecos da laringe e da corda vocal causando disфонia e disfagia severas. A disfagia é uma forma de apresentação incomum da HZO e a videoes-copia da deglutição permite o diagnóstico e controlo/vigilância seriada para uma recuperação motora e sensitiva dos músculos faríngeos após terapêutica antiviral. A paralisia da corda vocal unilateral tipicamente é acompanhada de uma contração faríngea anormal ipsilateral, atraso na elevação laríngea e estase salivar hipofaríngea, causando aspiração.⁴ A abordagem diagnóstica deve incluir um exame neurológico detalhado para identificar pares cranianos afetados, investigação

laboratorial para confirmar a infecção VHZ e nasofibro-laringoscopia.¹ Embora a serologia de convalescença HZV seja útil para confirmar a infecção, anticorpos IgM serológicos só são detetáveis 8-10 dias após o aparecimento de vesículas e podem ser negativos numa minoria dos casos, enfatizando a necessidade frequente de iniciar terapêutica antiviral com base apenas na suspeita clínica.⁴

CASO CLÍNICO

Doente do sexo masculino, 77 anos, autónomo nas atividades da vida diária, com antecedentes pessoais de hipertensão arterial (HTA), dislipidemia, gota, hábitos tabágicos (30 UMA) e etílicos moderados. Recorre ao Serviço de Urgência por quadro clínico de disфонia que inicia 2 dias antes e se agrava com disfagia ligeira para sólidos e líquidos, progressiva, tendo melhorado com analgesia intra-hospitalar. No dia seguinte, de novo, inicia assimetria facial e otalgia esquerda com dor retro auricular e sensação de preenchimento auricular ipsilateral. Foi observado pela equipa de urgência de Otorrinolaringologia que observa uma paralisia facial periférica esquerda grau 3 House Brackmann, hiperemia e espessamento da membrana timpânica esquerda e vesículas herpéticas no pavilhão auricular, pilar amigdalino posterior, hipofaringe e supraglote ipsilaterais à nasofibro-laringoscopia. Foi colhido exsudado auricular e orofaríngeo e o doente é internado no Serviço de Medicina Interna. Dos exames complementares realizados: analiticamente sem leucocitose, PCR 1,25 mg/dL e VS 68 mm. Serologias VIH, HCV e HBV negativos. Exame bacteriológico e micológico do exsudado auricular negativo. LCR: límpido, 171 células, predomínio mononucleadas (97,6%), proteínas totais 85,23 mg/dL, glicose 64 mg/dL (glicémias 91 mg/dL), desidrogenase do lactato 45,00 U/L, PCR VVZ positivo. Realiza ressonância magnética crânio encefálica (RM-CE) e de ouvido com injeção de gadolínio, que evidencia realce patológico dos nervos facial, glosso-faríngeo e vago esquerdos, de provável natureza inflamatória / infecciosa. Admite-se muito incipiente realce do nervo vestibulo-coclear esquerdo. Preenchimento

da cavidade otomastoideia esquerda, associando-se algum realce dos tecidos moles do ouvido externo esquerdo, de provável natureza inflamatória / infecciosa, cuja ilustração se apresenta nas Figs. 1 e 2. Durante os dois dias de internamento neste serviço, em que fez aciclovir IV (10 mg/kg 8/8 horas), apresentou um agravamento da paresia facial esquerda e da disfagia e é transferido para o Serviço de Neurologia. À admissão no Serviço, a destacar um agravamento da PFP para grau V, uma assimetria na elevação do véu do palato com ausência de reflexo faríngeo esquerdo. A equipa de Otorrinolaringologia, por nasofibrolaringoscopia documenta encerramento incompleto do palato na fo-

nação e deglutição e paralisia da corda vocal esquerda em abdução, com escape glótico médio. A avaliação audiométrica revela uma perda mista de 15-20 dB nas frequências 1-2 kHz, respetivamente, e um timpanograma tipo B de Jerger à esquerda. A nasofibroscopia revela estase salivar nas valéculas e seios piriformes, sensibilidade laríngea diminuída e sem reflexo de tosse na estimulação das aritenóides. É proposto para colocação de PEG. Foi observado pela Medicina Física e Reabilitação, tendo iniciado programa de reabilitação motora e terapia da fala. Admitiu-se o diagnóstico de síndrome de Ramsay-Hunt com envolvimento do VII, VIII, IX e X pares cranianos e iniciou terapêutica com

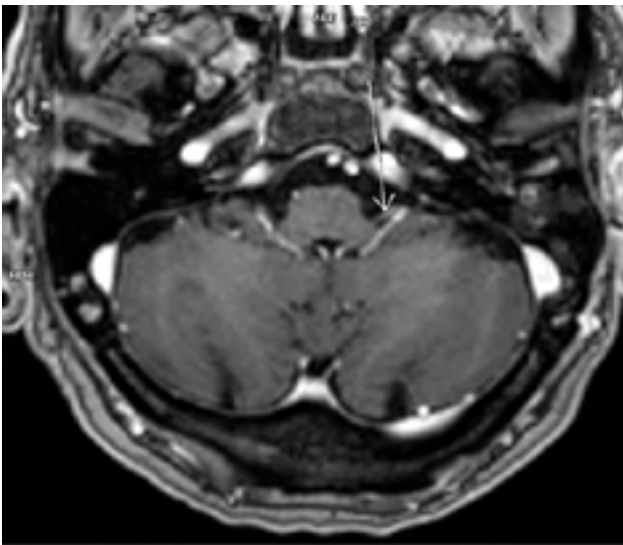


FIGURA 1. Realce patológico do nervo facial esquerdo em T2 - corte axial de RM-CE

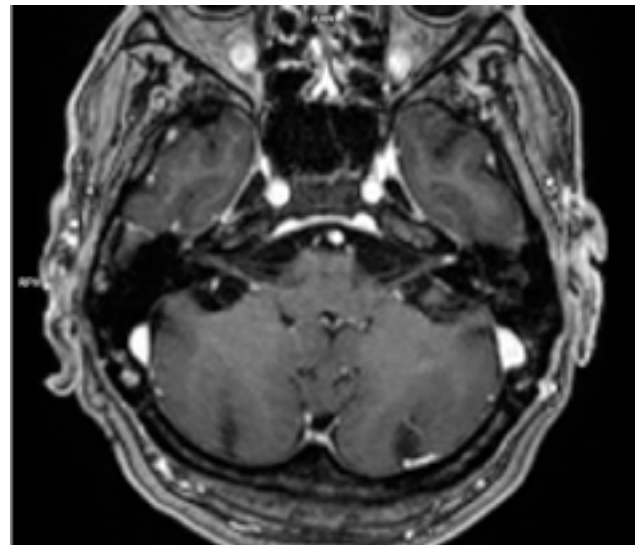


FIGURA 2. Realce patológico do nervo glossofaríngeo esquerdo em T2 - corte axial de RM-CE

TABELA 1. Tabela de apresentação clínica

Neuropatia	Dia apresentação	Sinais / Sintomas	MCDT's	Evolução
X - vago	D1	Disfonia e disfagia	- Paralisia da corda vocal e estase salivar hipofaríngea - Realce patológico do vago em RM	- Aos 4 meses, franca melhoria clínica: sem estase salivar e sem paralisia da corda vocal. - Sem realce RM após 8 meses
IX - glossofaríngeo	D3	Disfagia	- Assimetria elevação do véu do palato e ausência de reflexo faríngeo - Realce do glossofaríngeo em RM	- Sem alterações disfágicas - Sem realce RM após 8 meses
VII - facial	D5	PFP grau V	- Realce patológico do nervo facial	- Resolução incompleta aos 16 meses - HB III - Evolução parcial do realce do nervo facial esquerdo aos 8 meses
VIII - vestibulococlear	D5	Hipoacusia e plenitude auricular	- Perda 15-20dB 1-2kHz e timpanograma B OE - Incipiente realce do vestibulococlear esquerdo à RM	- Melhoria total sensação de hipoacusia após 1 mês e resolução completa audiométrica - Evolução favorável do realce anómalo do feixe vestibulo-coclear aos 8 meses
V - trigémio	D7	Sensação disestesia V1		- D21 sem queixas

prednisolona na dose de 1 mg/kg que cumpriu durante 14 dias, iniciando posteriormente a redução faseada da mesma. Durante o internamento de 43 dias não se registaram intercorrências e a evolução clínica foi favorável, tendo alta encaminhado para as consultas de Neurologia, Oftalmologia, Otorrinolaringologia e Medicina Física e Reabilitação (MFR).

Em Junho do mesmo ano, 4 meses após a alta, em consulta de Disfagia ORL – é objetivada uma franca melhoria clínica, alimentando-se sem limitações, sem estase salivar e sem alterações da qualidade vocal. Em RM-CE de reavaliação em Outubro, 8 meses após a alta evidencia resolução quase completa das alterações de natureza inflamatória envolvendo a mastoide esquerda, com evolução favorável do realce anómalo do feixe vestibulo-coclear e, parcialmente, do nervo facial esquerdo. Em Junho do ano seguinte 16 meses após o início do quadro, em consulta de Neurologia, é objetivada melhoria da PFP, porém com resolução incompleta – HB III e já com recuperação completa da queratite de exposição do olho esquerdo.

DISCUSSÃO

O diagnóstico de infeção por VHZ é baseado na história clínica e ao exame físico é na maioria dos casos encontrado um *rash* patognomónico zosteriforme. Contudo, na polineuropatia pode-se apresentar um interessante dilema diagnóstico, uma vez que o envolvimento dos diferentes pares cranianos pode ocorrer em diferentes intervalos de tempo. Em 14%-33% dos casos, as lesões cutâneas apenas se tornam evidentes após o défice neurológico estar presente, ou nem sequer ocorrerem (*herpes zone herpete*). Noutros casos, as lesões herpéticas podem desaparecer com o desenvolvimento dos défices neurológicos, causando dificuldade diagnóstica.⁶ O diagnóstico de SRH com polineuropatia é frequentemente confundido com doenças de maior severidade, resultando numa extensa e morosa investigação diagnóstica, incluindo neuroimagem e punção lombar, atrasando o início da terapêutica apropriada. Contudo, estes dois exames serão úteis para excluir acidente vascular cerebral (AVC), encefalite, doenças autoimunes (miastenia gravis e sarcoidose), osteomielite da base do crânio, doença de Lyme e doenças neurodegenerativas.⁷ O *timing* da terapêutica antiviral prende-se com a sua farmacoterapia, uma vez que a atividade antiviral é baseada na inibição da síntese do ADN viral. Assim, só é efetiva quando o VHZ se estiver a multiplicar.⁶ Em doentes imunocompetentes, a fase aguda dura 7-10 dias e a duração da terapêutica será equivalente. Porém, em doentes

imunocomprometidos, a fase aguda é prolongada para 10-14 dias ou mais, sendo o uso de antivirais indicada enquanto houver progressão dos sintomas, cutâneos, mucosos, oculares ou neurológicos. A SRH afeta maioritariamente o 7º e o 8º pares em 60% das vezes, o 5º e 7º pares em 28% e o 5º, 7º e 8º em 8% dos casos. O envolvimento do 9º e 10º pares é relatado em <3% dos casos, sendo ainda menos frequente o fenómeno de paralisia dos músculos extraoculares decorrente da afeção do 3º, 4º e 6ºs pares.⁶ Os mecanismos de transmissão neuropática propostos incluem invasão direta por trajetos anastomóticos perineurais ou vasculares, por efeito citopatogénico direto no tecido neural adjacente, resposta alérgica tecidual ao VVZ ou por vasculite oclusiva.⁴ No que diz respeito à recuperação neurológica, de acordo com um estudo de larga escala,⁹ a taxa de recuperação completa da paralisia facial em doentes com e sem polineuropatia foi de 27,3% e 67,7%, respetivamente. A vacinação para HZ é um método eficaz e seguro para a prevenção da doença em doentes selecionados. Em 2015 a vacina viva atenuada (VVA) foi aprovada em Portugal e, mais recentemente, em 2022 foi aprovada a vacina recombinante (VR). Na sua generalidade, os estudos comparativos entre as duas vacinas demonstram uma superioridade na eficácia da VR, tanto a nível da infeção como na nevralgia pós-herpética.⁸ Em conclusão, a apresentação de VVZ com polineuropatia é rara, pode trazer dificuldade e atraso diagnóstico e várias sequelas. Uma abordagem multidisciplinar envolvendo a Neurologia, a Otorrinolaringologia, a MFR é de pilar importância para obter o melhor prognóstico. A prevenção e a atenuação do VVZ e das suas complicações são cada vez mais possíveis para a maioria dos doentes e o aumento do conhecimento sobre a doença para a população e para os clínicos poderá ter um impacto significativo na sua epidemiologia.

DECLARAÇÃO DE CONTRIBUIÇÃO /CONTRIBUTORSHIP STATEMENT

GR E MTS: Recolha de dados e escrita do artigo

SD, MS E CM: Escrita e revisão do artigo

FF: Revisão do artigo

Todos os autores aprovaram a versão final a ser publicada.

GR AND MTS: Data collection and article writing

SD, MS AND CM: Writing and review of the article

FF: Article review

All the authors have approved the final version to be published.

RESPONSABILIDADES ÉTICAS

CONFLITOS DE INTERESSE: Os autores declaram a inexistência de conflitos de interesse na realização do presente trabalho.

FONTES DE FINANCIAMENTO: Não existiram fontes externas de financiamento para a realização deste artigo.

CONFIDENCIALIDADE DOS DADOS: Os autores declaram ter seguido os protocolos da sua instituição acerca da publicação dos dados de doentes.

CONSENTIMENTO: Consentimento do doente para publicação obtido.

PROVENIÊNCIA E REVISÃO POR PARES: Não comissionado; revisão externa por pares.

ETHICAL DISCLOSURES

CONFLICTS OF INTEREST: The authors have no conflicts of interest to declare.

FINANCING SUPPORT: This work has not received any contribution, grant or scholarship.

CONFIDENTIALITY OF DATA: The authors declare that they have followed the protocols of their work center on the publication of patient data.

PATIENT CONSENT: Consent for publication was obtained.

PROVENANCE AND PEER REVIEW: Not commissioned; externally peer-reviewed.

REFERÊNCIAS

1. Ananthapadmanabhan S, Soodin D, Sritharan N, Sivapathasingam V. Ramsay Hunt syndrome with multiple cranial neuropathy: a literature review. *Eur Arch Otorhinolaryngol.* 2022;279:2239-44. doi: 10.1007/s00405-021-07136-2.
2. Johnson RW, Alvarez-Pasquin MJ, Bijl M, Franco E, Gaillat J, Clara JG, et al. Herpes zoster epidemiology, management, and disease and economic burden in Europe: a multidisciplinary perspective. *Ther Adv Vaccines.* 2015;3:109-20. doi: 10.1177/2051013615599151. Erratum in: *Ther Adv Vaccines.* 2016;4:32.
3. Vaz R, Spratley J, Guimarães H, Lunet N, Santos M. Herpes Zoster Oticus: evolução a longo prazo. *Port J ORL.* 2008;46:177-81
4. Bharadwaj S, Moffat AC, Wood B, Bharadwaj A. Herpetic cranial polyneuritis mimicking brain stem infarction-an atypical presentation of Ramsay Hunt syndrome. *BMJ Case Rep.* 2016;2016:bcr2016215182. doi: 10.1136/bcr-2016-215182.
5. Nisa L, Landis BN, Giger R, Leuchter I. Pharyngolaryngeal involvement by varicella-zoster virus. *J Voice.* 2013;27:636-41. doi: 10.1016/j.jvoice.2013.02.011.
6. PupiĆ-Bakrač J, PupiĆ-Bakrač A, Terkeš V, Baraka I. Cranial polyneuropathy caused by herpes zoster infection: a retrospective single-center analysis. *Eur Arch Otorhinolaryngol.* 2021;278:517-23. doi: 10.1007/s00405-020-06279-y.
7. Rasmussen ER, Mey K. Vocal cord paralysis associated with Ramsay Hunt syndrome: looking back 50 years. *BMJ Case Rep.* 2014;2014:bcr2013201038. doi: 10.1136/bcr-2013-201038.
8. Gil Conde M, Carmona Ramos R. Vacina contra o herpes zoster em Portugal. *Rev Port Med Geral Fam.* 2020;36:520-3.
9. Shim HJ, Jung H, Park DC, Lee JH, Yeo SG. Ramsay Hunt syndrome with multicranial nerve involvement. *Acta Otolaryngol.* 2011;131:210-5. doi: 10.3109/00016489.2010.520167.