

NeuroPOCUS: Uma Ferramenta Útil a Desenvolver

NeuroPOCUS: An Usefool Tool to Develop

Diogo Dias^{*1}, Ana Coelho Santos Tenreiro², Andreia Bernardino³

Autor Correspondente/Corresponding Author:

Diogo Dias [dddias@hevora.min-saude.pt]

ORCID iD: <https://orcid.org/0000-0002-8776-6839>

PALAVRAS-CHAVE: Ecografia; Neurologia; Sistemas Point-of-Care

KEYWORDS: Neurology; Point-of-Care Systems; Ultrasonography

Na última década a ecografia *point-of-care* (POCUS) tornou-se um elemento importante na avaliação do doente agudo. Por outro lado, a Neurosonologia não está disponível em mais de metade dos hospitais públicos portugueses e apenas alguns conseguem facultar este tipo de resposta ao doente agudo. O ecoDoppler dos vasos do pescoço e transcraniano são exames fundamentais para o estudo etiológico dos doentes com acidentes vasculares cerebrais (AVC), complementando a angio-tomografia computadorizada (TC).¹ Outras aplicações em contexto agudo e frequentemente abordadas pela Medicina Interna e Neurologia são: acidente isquémico transitório, alteração do estado de consciência, cefaleia, avaliação de *shunt* direito-esquerdo, intervenções cirúrgicas ou intra-arteriais, morte cerebral ou hipertensão intracraniana.¹ Dada a importância do ecoDoppler em situações neurológicas agudas, em 2022 foi criado o grupo de trabalho europeu de neuro-POCUS. Este grupo pretende fomentar o uso universal de neuro-POCUS no doente agudo. Neste sentido, os

autores apresentam um breve caso, no qual a utilização de neuro-POCUS teve um papel determinante na estratégia terapêutica, o qual não sido possível apenas com recurso à angio-TC.

Homem, 48 anos, autónomo, consumidor regular de cannabis, sem outros antecedentes de relevo. É admitido no serviço de urgência por disartria e diminuição da força muscular do hemisfério direito com seis horas de evolução. Foi ativada a via verde de AVC. À admissão objetivou-se disartria ligeira, paresia facial central direita *minor* e queda de 30° do membro superior direito, pontuando NHISS 3. Realizou angio-TC que revelou lesão isquémica em território das perfurantes da artéria cerebral média esquerda (ASPECTS 8), sem oclusão de grande vaso. Assim, realizou apenas terapêutica anti-trombótica e ficou a aguardar vaga para internamento em unidade de AVC.

Ainda no serviço de urgência, foi realizado ecoDoppler dos vasos do pescoço à cabeceira do doente que reve-

1. Serviço de Medicina do Hospital do Espírito Santo de Évora, Unidade Local de Saúde do Alentejo Central.

Recebido/Received: 2024-05-22; Aceite/Accepted: 2024-06-07; Publicado online/Published online:

© Author(s) (or their employer(s)) and Gazeta Médica 2024. Re-use permitted under CC BY-NC 4.0. No commercial re-use.

© Autor (es) (ou seu (s) empregador (es)) e Gazeta Médica 2024. Reutilização permitida de acordo com CC BY-NC 4.0. Nenhuma reutilização comercial.

lou placa aterosclerótica fibrótica ulcerada na origem da carótida interna direita (Figs. 1 e 2).

Apesar de se tratar de um achado imagiológico não relacionado com o evento em causa, esta condicionava alto risco de novo AVC.² As placas sem significado hemodinâmico podem não ser identificadas por angio-TC. Não existem recomendações sobre o tratamento de placas ulceradas, mas alguns autores sugerem utilização de dupla antiagregação e estatina em alta dose.³ O doente em causa apenas teria vaga de internamento dois dias depois, pelo que a realização de rastreio eco-gráfico inicial teve implicação na terapêutica e provavelmente no prognóstico do doente.

Os autores realçam a importância da técnica POCUS, mais concretamente neuro-POCUS. Muitos hospitais do país não têm Neurosonologia disponível o que compromete o estudo etiológico do AVC. Porém, a utilização de neuro-POCUS pode colmatar em parte essa limitação. Também em contexto de doente agudo esta pode permitir realizar diagnósticos diferenciais de forma menos

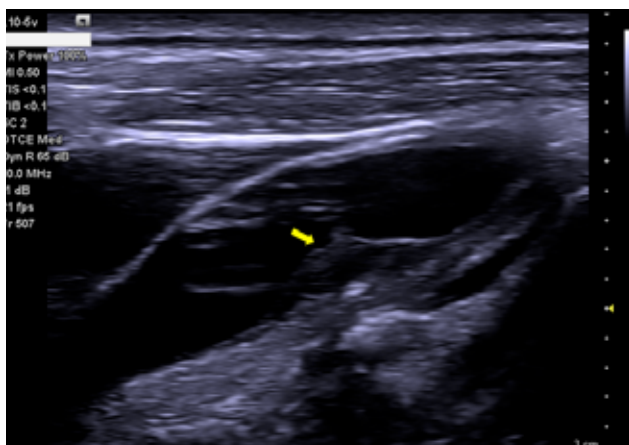


FIGURA 1. SEQ Figura* ARABIC 1: Ecografia dos vasos do pescoço modo B. Presença de placa aterosclerótica fibrótica com capa calcificada ulcerada (seta), presente no bulbo carotídeo/ emergência da carótida interna direita.

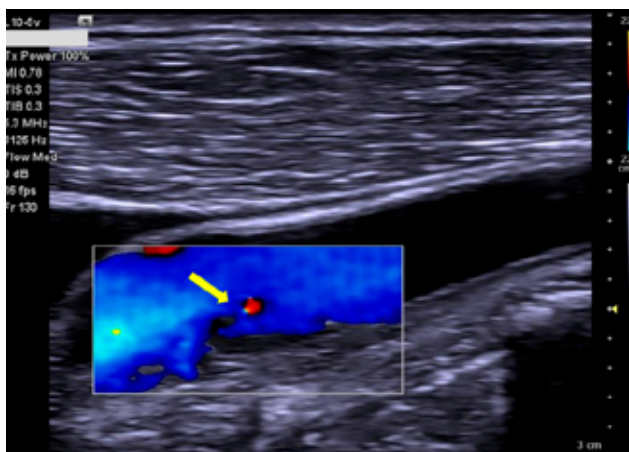


FIGURA 2. EcoDoppler dos vasos do pescoço. Presença de placa aterosclerótica ulcerada, no bulbo carotídeo direito, com preenchimento de contraste intraplaca (seta) e sinais de turbulência de fluxo.

invasiva ou, como no caso exposto, adequar a terapêutica com consequentes implicações prognósticas.

DECLARAÇÃO DE CONTRIBUIÇÃO /CONTRIBUTORSHIP STATEMENT

DD: Escrita do artigo

AT e AB: Revisão do artigo

Todos autores aprovaram a versão final a ser publicada

DD: Article writing

AT and AB: Article review

All authors approved the final version to be published

RESPONSABILIDADES ÉTICAS

CONFLITOS DE INTERESSE: Os autores declaram a inexistência de conflitos de interesse na realização do presente trabalho.

FONTES DE FINANCIAMENTO: Não existiram fontes externas de financiamento para a realização deste artigo.

CONFIDENCIALIDADE DOS DADOS: Os autores declaram ter seguido os protocolos da sua instituição acerca da publicação dos dados de doentes.

CONSENTIMENTO: Consentimento do doente para publicação obtido.

PROVENIÊNCIA E REVISÃO POR PARES: Não comissionado; revisão externa por pares.

ETHICAL DISCLOSURES

CONFLICTS OF INTEREST: The authors have no conflicts of interest to declare.

FINANCING SUPPORT: This work has not received any contribution, grant or scholarship.

CONFIDENTIALITY OF DATA: The authors declare that they have followed the protocols of their work center on the publication of data from patients.

PATIENT CONSENT: Consent for publication was obtained.

PROVENANCE AND PEER REVIEW: Not commissioned; externally peer reviewed.

REFERÊNCIAS

1. Valaikiene J, Schlachetzki F, Azevedo E, Kaps M, Lochner P, Katsanos AH, et al. Point-of-Care Ultrasound in Neurology - Report of the EAN SPN/ESNCH/ERcNsono Neuro-POCUS Working Group. *Ultraschall der Medizin*. 2022;43:354-66. doi: 10.1055/a-1816-8548.
2. Yuan J, Usman A, Das T, Patterson AJ, Gillard JH, Graves MJ. Imaging carotid atherosclerosis plaque ulceration: Comparison of advanced imaging modalities and recent developments. *Am J Neuroradiol*. 2017;38:664-71. doi: 10.3174/ajnr.A5026.
3. Barrio AB. Case 17381 Ulcerated carotid plaque : multimodal approach. 2021 [accessed Jan 2024] Available at: <https://www.eurorad.org/case/17381>